(статья представлена без редакционных сокращений)

Ретроградная рентгеноконтрастная венография дистальных отделов конечностей у собак в норме и при патологии

Российский ветеринарный журнал. Мелкие домашние и дикие животные, 2009; N 1. - С. 23-24

Снкт-Петербургская академия ветеринарной медицины. Кафедра общей и частной хирургии.

Стекольников А.А., Бокарев А.В., Нарусбаева М.А., Суворов О.Н.

В статье приводятся материалы исследования по рентгеноконтрастированию микроциркулярного русла патологически измененных тканей дистальных отделов конечностей у собак. Процедуру исследования проводили путем введения ренгеноконтрасного диагностичекого препарата «ОМНИПАК» в поверхностные вены дистальных отделов предплечья (голени) против тока крови, после наложения гемостатического жгута проксимальне точки вкола иглы. Исследования показали, что диагностический препарат проникает в посткапелярные венулы очагов воспаления и опухолевого роста и не контрастирует микроциркулярное русло здоровых тканей. Делается вывод, что метод ретроградной внутривенной инфузии можно использовать для локальной химиотерапии воспалительных и опухолевых заболеваний дистальных отделов конечностей у собак.

***Ключевые слова**: собака, конечность, вена, рентгенография, воспаление, опухоль, омнипак.*

ВВЕДЕНИЕ.

Среди современных методов диагностики одно из ключевых мест принадлежит рентгеноконтрастным исследованиям. Позитивное контрастирование полостей, протоков или сосудов, позволяет визуализировать на рентгеновском снимке (или снимках сделанных последовательно с определенными промежутками времени) их морфологические и (или) функциональные особенности (2, 7). Анализ полученных визуальных данных позволяет дифференцировать патологию от нормы, врожденную патологию от приобретенной, органические нарушения от функциональных (1, 2, 6).

Учитывая что, практически все, патологические процессы, в той или иной мере, сопровождаются нарушением локальной или тотальной гемодинамики - вазография, сделанная по методу рентгеноконтраста, применяется наиболее

часто среди всех контрастных исследований. Метод рентгеноконтрастной вазографии позволяет визуализировать ослабление гемодинамики в очагах гипотрофии, усиление гемодинамики в очагах гипертрофии и гиперплазии, гемостаз и вазодилятацию в очагах воспаления, а так же атипичную васкуляризацию в доброкачественных и злокачественных новообразованиях (1, 3, 6). Кроме диагностических и дифференциальнодиагностических целей, метод рентгеноконтрастной вазографии может использоваться для оценки возможности, и разработки способа адресной доставки, лекарственного средства к патологическому очагу гематогенным путем (4).

ЦЕЛИ И ЗАДАЧИ ИССЛЕДОВАНИЯ. Визуализировать сосудистое русло в очаге воспалительной или опухолевой патологии пальцев и пясти (плюсны) у собак. Исследовать механическую доступность лекарственных препаратов введенных методом внутривенной ретроградной инфузии.

МАТЕРИАЛЫ И МЕТОДЫ. Исследования проводили на собаках массой 25 – 40 кг. с наличием патологических изменений (воспаления, опухоли) в области пальцев и пясти (плюсны). В качестве рентгеноконтраста использовали ОМНИПАК- 300 (Omnipaque) фирмы Hafslund Nycomed Pharma AG. Препарат, в обьеме 10 мл. вводили в поверхностные вены дистальных отделов предплечья (голени) против тока крови (ретроградно) после наложения гемостатического жгута проксимальние точки вкола иглы. Сразу после введения препарата проводили рентгенографическое исследование.

РЕЗУЛЬТАТЫ И ИХ ОБСУЖДЕНИЕ. Согласно полученным результатам, ведение рентгеноконтрастного вещества внутривенно ретроградно контрастирует крупные вены, но не контрастирует мелкие сосуды пальцев, у животных не имеющих патологию данной локализации (Рис 1-а). В то же время, у животных с сильно выраженными воспалительными процессами в области пальцев и пясти (плюсны) рентгеноконтрастное вещество проникает и визуализирует сосудистую сеть даже в области дистальной фаланги (Рис 1-б).

Исследования проведенные на животных с опухолевой патологией показали, что рентгеноконтрастное вещество легко проникает и контрастирует сосудистую сеть зоны опухолевого роста (Рис 2). Причем сосуды визуализируются как в случае злокачественного новообразования с инвазивным ростом (Рис 2-а), так и в случае доброкачественного, отграниченного от нормальных тканей капсулой (Рис 2-б).

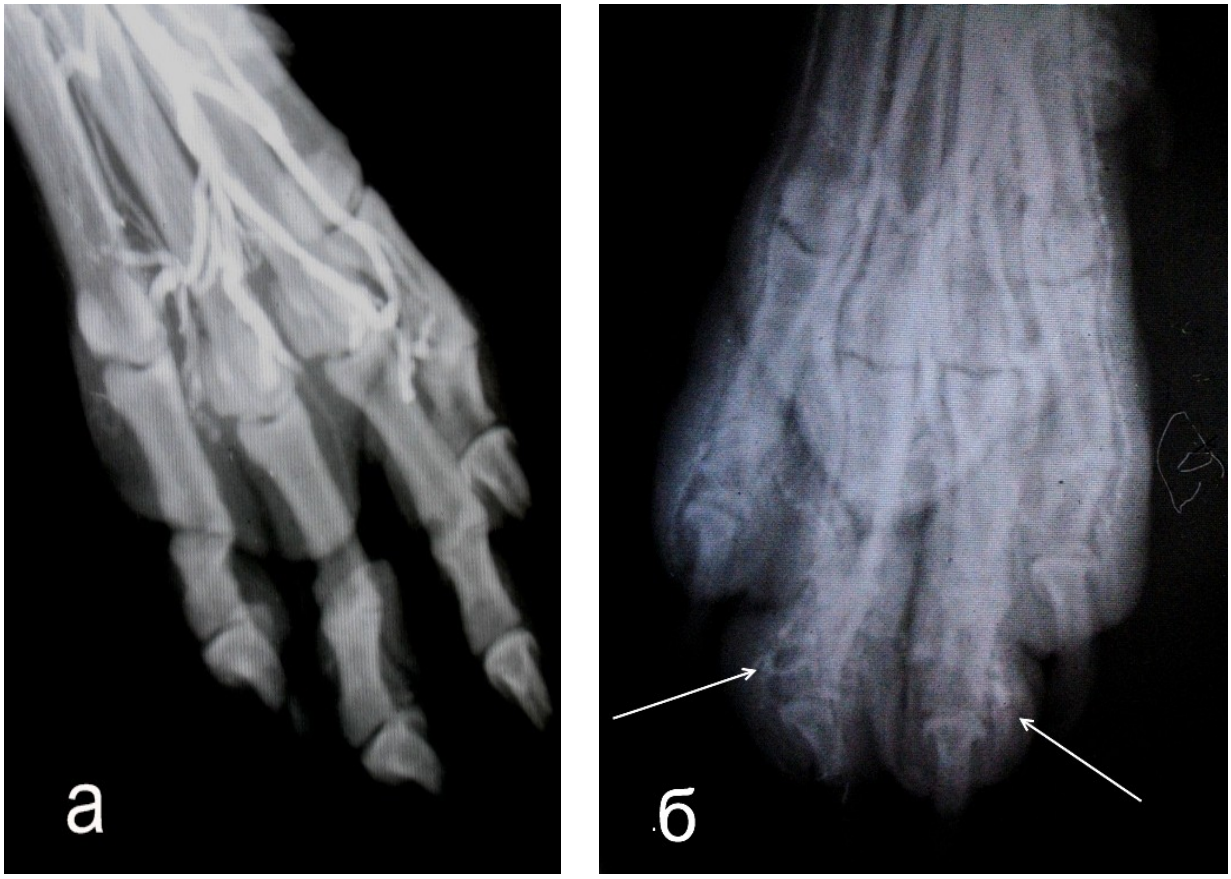

Рис-1 Контрастная внутривенная ретроградная ангиография пальцев и пясти (плюсны) у собак. а – здоровая конечность у собаки породы американский бульдог, б – диффузное хроническое воспаление пясти и пальцев у собаки породы долматин. (пояснения в тексте)

В последнем случае, в отличии от первого, отчетливо видна граница новообразования, а сосуды выглядят более тонкими.

Вторичные новообразования, инвазирующие пясть (плюсну) и пальцы из проксимальных отделов конечностей так же хорошо визуализируются за счет

позитивного контрастирования атипичной васкуляризации (Рис 2-в).

Анализ полученных снимков свидетельствует о том, что рентгеноконтрастное вещество, веденное внутривенно против тока крови, не проникает в артерии, что вероятно обусловлено высокой вязкостью препарата и высоким давлением крови в капиллярах, но способно достигать посткапелярных венул которые являются элементом микроциркулярного русла участвующего в процессах диффузии различных веществ (в том числе и лекарственных) из крови в ткань .

Рис-2 Контрастная внутривенная ретроградная ангиография новообразований пальцев и пясти (плюсны) у собак. а – подкогтевой рак у ризеншнауцера, б – доброкачественная фиброаденома пальца у ротвейлера, в – прорастание липосаркомы из предплечья в область 2 и 3 пальца у лабрадора. (пояснения в тексте)

Однако следует заметить, что слишком сильное давление на поршень шприца в самом начале введения препарата приводит к захлопыванию венозных клапанов, что препятствует дальнейшему продвижению средства по вене против тока крови и приводит к ложноотрицательным результатам (Рис.3-а, б). Введение необходимо проводить быстро, но с постепенным наращиванием его интенсивности.

Таким образом, проведенные исследования показали, что в связи с

особенностями гемодинамики в патологически измененных тканях дистальных отделов конечностей собак в них могут попадать и аккумулироваться, и даже в более высокой концентрации чем в окружающих здоровых тканях, лекарственные вещества введенные против тока крови, т.е. внутривенно ретроградно. Учитывая, что большинство лекарственных препаратов, используемых для внутривенных инъекций имеют вязкость гораздо ниже, чем у препарата «ОМНИПАК-300», следует предположить, что доступность и накопление таких препаратов в очаге патологии будет еще выше, чем демонстрируемая на рентгенограммах.

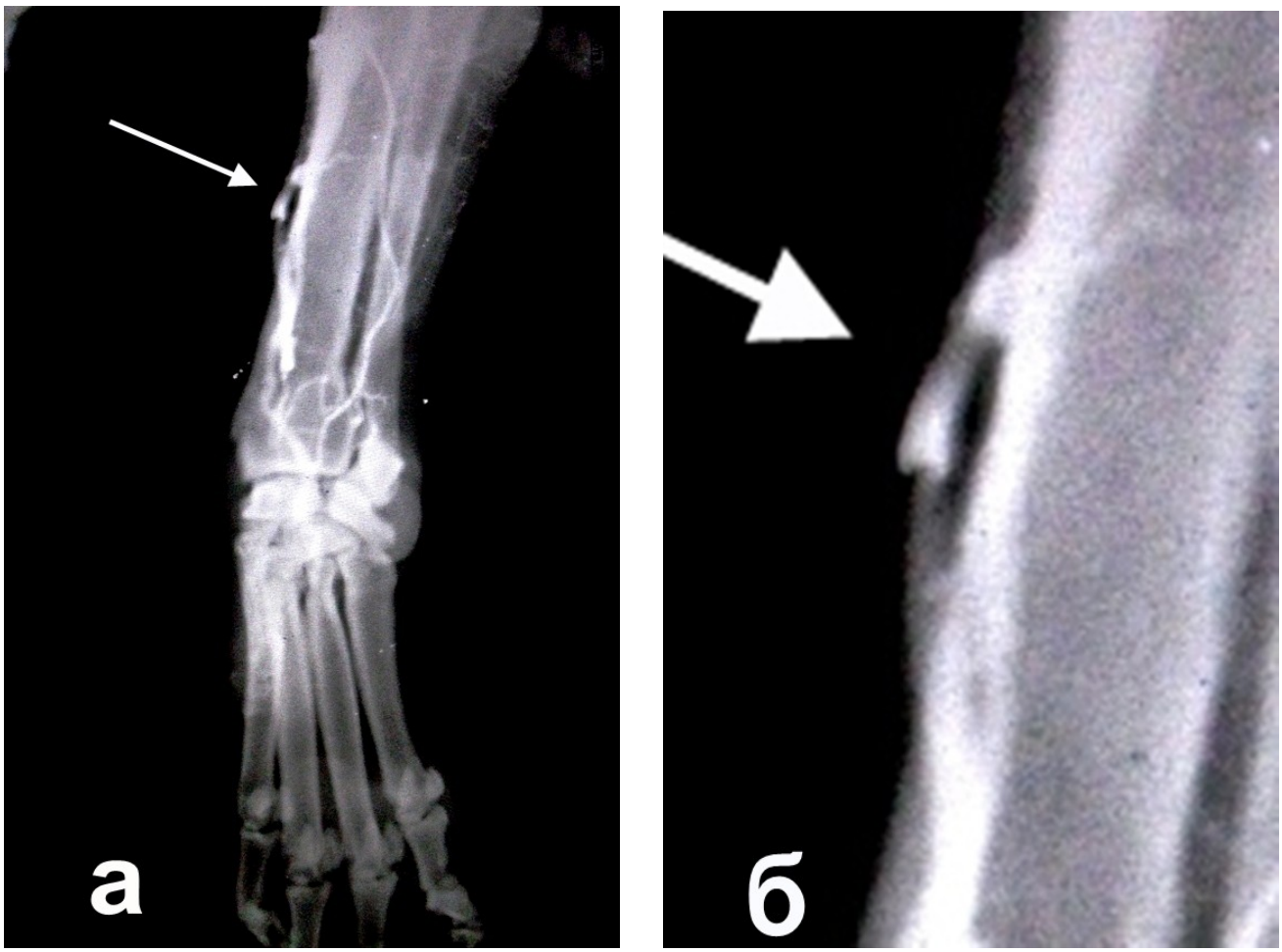

Рис - 3. Ложноотрицательный результат контрастной ретроградной венографии при остеомиелите прибылого пальца у собаки породы ротвейлер.
а – препятствие продвижения рентгеноконтрастного вещества по вене против тока крови при захлопывании венозного клапана, б – контрастированный клапан при увеличении (пояснения в тексте).

ВЫВОДЫ

1 – рентгеноконтрастое вещество, введенное внутривенно ретроградно, не контрастирует микроциркуляное русло в дистальных отделах конечностей собак, если в области введения отсутствуют патоморфологические изменения.

2 - рентгеноконтрастое вещество, введенное внутривенно ретроградно, контрастирует делятированные и новообразованные посткапелярные венулы очагов воспаления или опухолевого роста, соответственно.

3 – некорректное введение рентгеноконтрастного вещества, приводит к ложноотрицательному контрастированию делятированных и новообразованных посткапелярных венул в очагах воспаления или опухолевого роста.

ПРАКТИЧЕСКИЕ ПРЕДЛОЖЕНИЯ

Способность растворов, введенных в методом внутривенной ретроградной инфузии, проникать и аккумулироваться в микроциркулярном русле патологически измененных тканей дистальных отделов конечностей собак, можно использовать для локальной фармакотерапии.

ЛИТЕРАТУРА

1. Белов А. Д. Опухоли. Общая ветеринарная хирургия. Москва. В.О. «Агропромиздат». 1990 год., Стр. 553 – 582.
2. Деннис Р. Диагностическая визуализация опухолей. Онкологические заболевания мелких домашних животных. Москва. «Аквариум». 2002 год. Стр. 31 – 81.
3. Ерюхин И.А., Белый В.Я., Вагнер В.К. Воспаление как общебиологическая реакция. Ленинград. «Наука». 1989 г. 264 стр.
4. Лепахин В. К., Белоусов Ю. Б., Моисеев В. С. Клиническая фармакология с международной номенклатурой лекарств. Москва. Издательство Университета дружбы народов. 1988 год. 445 стр.

5. Плахотин М. В. Общая и местная реакция организма на травму. Общая ветеринарная хирургия. Москва. В.О. «Агропромиздат». 1990 год., Стр. 29 – 90.
6. Струков А. И., Серов В. В. Патологическая анатомия. Москва. «Медицина». 1985 год. 656 стр.
7. Хан К. М., Херд Ч. Д. Ветеринарная рентгенография. Москва. «Аквариум». 2006 год. 296 стр.

Retrograde a radiopaque venography distal departments of extremities at dogs in norm and at a pathology

Chair the common and a specialty surgery of the St.-Petersburg academy of veterinary medicine.

Stekolnicov A.A., Bokarev A.V., Narysbaeva M.A., Suvorov O.N.

In article materials on rentgenocontrast to research of a microcircular channel of pathological tissues distal departments of extremities at dogs are resulted. Procedure of research carried out by introduction rentgenocontrast diagnostic preparation "Omnipaque" in superficial veins distal departments of a forearm (shin) against a blood flow, after applying hemostatic points of introduction of a needle are higher than a band. Researches have shown, that the diagnostic preparation contrasts postcapillar veins of the locuses of an inflammation and the locuses of tumoral growth, but the microcircular channel of able-bodied tissues does not contrast. It is judged, that the method retrograde an intravenous infusion can be used for a local chemiotherapy of inflammatory and tumoral diseases distal departments of extremities at dogs.

***Key words**: a dog, an extremity, a vein, roentgenography, an inflammation, a tumour, omnipaque.*